A. Trommlet
Das Erlangen
1937

Über Sehvermögen und Arbeitsfähigkeit nach Operation des angeborenen Stars

Inaugural-Dissertation

zur Erlangung der Doktorwürde
der Hohen Medizinischen Fakultät
der Friedrich-Alexanders-Universität zu Erlangen

vorgelegt von

Anna Frommlet

aus Wiesbaden

Tag der mündlichen Prüfung: 24. September 1937

Buchdruckerei Max Döres, Erlangen, Rückertstraße 1
1937

1937/370

Dekan: Univ.-Professor Dr. Richard Greving

Referent: Univ.-Professor Dr. Bruno Fleischer

R. UNIV.
BIBLIOTHEEK
LEIDEN

Einleitung

In vorliegender Arbeit handelt es sich um Patienten, die im Laufe der letzten 30 Jahre wegen doppelseitiger congenitaler bezw. in der Jugend erworbener Katarakt die Erlanger Universitäts-Augenklinik aufsuchten und dort doppel- oder einseitig operiert wurden.

An Hand der Operationsbücher wurden die Fälle herausgegriffen, die nach Anamnese oder Befund von früher Jugend auf die Linsenanomalie aufwiesen und solche, die als erblich angesehen werden mußten, da bei ihnen noch andere Glieder ihrer Familie mit angeborenem Star behaftet waren. Ausgeschieden wurden selbstverständlich alle fraglich traumatischen und sekundär entstandenen Katarakte, ferner Katarakt bei Diabetes, bei Myotonia atrophicans, auch solche, bei denen Verdacht darauf bestand, daß gewerbliche Schädigung die Linsentrübung hervorgerufen haben könnte. Auch Stare, deren Träger etwa im 40. Lebensjahr die Klinik aufsuchten und deren Anamnese nicht bis in die Jugend zurückreicht, sollen hier nicht berücksichtigt werden, damit der juvenile Charakter nach Möglichkeit bewahrt ist. Eine diesbezügliche Ausnahme stellt ein Patient dar, welcher erst mit 63 Jahren mit typischer Cataracta zonularis zur Operation kam, bei dem aber mit größter Wahrscheinlichkeit anzunehmen ist, daß die Linsenanomalie schon seit früher Jugend, wenn auch nicht in solchem Grade, bestand (er hat von jeher schlecht gesehen), da sowohl bei seinen Geschwistern als auch bei seinen Nachkommen in der Kindheit wiederholt Katarakt aufgetreten ist (Fall Nr. 19). Aus seiner Deszendenz stammen noch 2 erbliche Fälle der Klinik, die in jugendlichem Alter zur Operation kamen.

Die somit getroffene Auslese mag die Kleinheit des Materials rechtfertigen. Immerhin besteht dasselbe, wenn wir zunächst von den an einseitiger, kongenitaler Katarakt Befallenen absehen, aus 79 Fällen, von welchen 21 als erblich angesehen

werden müssen. Leider können 12 der Fälle, darunter 2 nachweisbar erbliche, in der späteren statistischen Zusammenfassung nicht verwertet werden, da das Sehvermögen wegen der Jugend der betreffenden Patienten oder wegen geistiger Unreife nicht festzustellen war.

So stehen denn im ganzen 19 verwertbaren, erblichen Fällen 48 nicht erbliche gegenüber, in Prozenten ausgedrückt: 28,3% : 71,7%.

Der Hauptzweck der Arbeit soll nun ein Beitrag zum Beweis dafür sein, daß zwar bei guter operativer Technik die Operationserfolge bezüglich des erzielten Sehvermögens bei juveniler Katarakt meistens gut sind, daß dies aber nicht für erbliche Fälle gilt. Erblicher, angeborener Star ist ein Leiden, durch welches auch nach der Operation volle Arbeitsfähigkeit verhindert wird. Die Befallenen sind auf Grund ihres herabgesetzten Sehvermögens größtenteils nicht in der Lage, für sich oder ihre Familie einen ausreichenden Lebensunterhalt zu verdienen und sich im Leben durchzusetzen. Schwerwiegend ist noch die Tatsache, daß sich die angeborene Linsentrübung dominant vererbt. In der Literatur finden sich darüber zahlreiche Beispiele, von denen ich einige herausgreifen will. So ist in der Zusammenstellung von Appenzeller ein aus dem Jahre 1875 von H. Bresgen stammender Bericht über die Nachkommenschaft eines schichtstarkranken Vaters zu finden. Hier waren von 8 Kindern allein 6 mit grauem Star behaftet. Fromaget berichtet über angeborenen Star durch 6 Generationen und Hilbert über Schichtstarbildung durch 4 Generationen einer Familie. Waardenburg konnte eine eigenartige Form des angeborenen Stars, nämlich die Cataracta coralliformis bei 12 Personen in 4 Generationen beobachten. Ziegler und Griscom verfolgten das Auftreten einer hinteren Polarcatarract in einer Sippe, ebenfalls durch 4 Generationen hindurch. — Bemerkenswert ist, daß in der Regel die typische Form und vielfach auch die Stärke der Linsentrübung in den befallenen Generationen getreu wiederkehrt.

Die dominante Vererbung zeigt sich auch bei unseren Fällen. Aus der tabellarischen Zusammenstellung derselben seien nur einige vorangestellt und die Ahnentafeln, bezw. die direkte Nachkommenschaft eines Probanden, soweit die anamnestischen Angaben der Akten dazu ausreichen, wiedergegeben:

1. M. S., 2mal verheiratet (Vater von Fall 5—7).

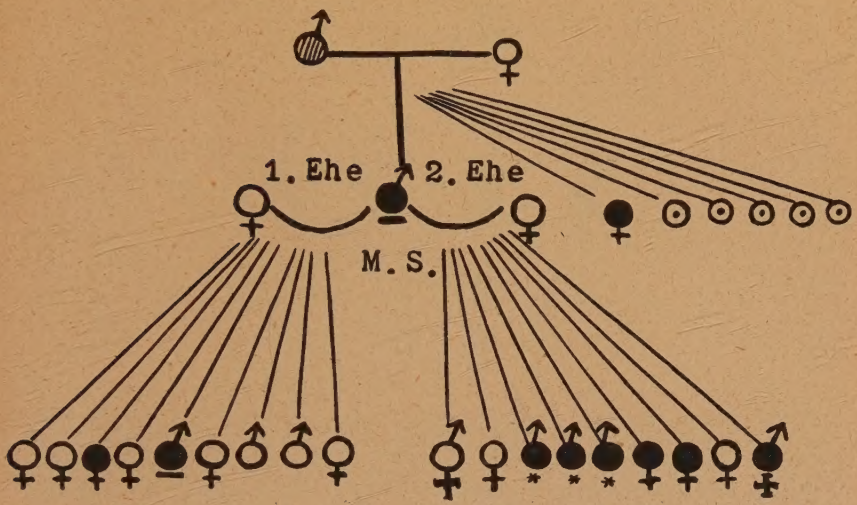

Zusammengestellt von Prof. Dr. Fleischer.

♂ erkrankt; unterstrichene Personen in der hiesigen Klinik untersucht.
♀ Mit * versehen sind die in der Tabelle angegeben hier Operierten.
(⊙ = Frühgeburten).

Hier handelt es sich um die direkte Nachkommenschaft eines Mannes, der längere Zeit in hiesiger ambulanter Behandlung stand und in seiner Jugend des öfteren wegen congenitaler Katarakt operiert wurde (die Operationen erfolgten auswärts, daher in der Tabelle kein Krankenblattauszug des M.S. und später keine statistische Verwertung). Seit vielen Jahren ist derselbe auf Grund seines äußerst schlechten Sehvermögens invalide im Sinne des Gesetzes.

2. Fall Nr. 19—21.

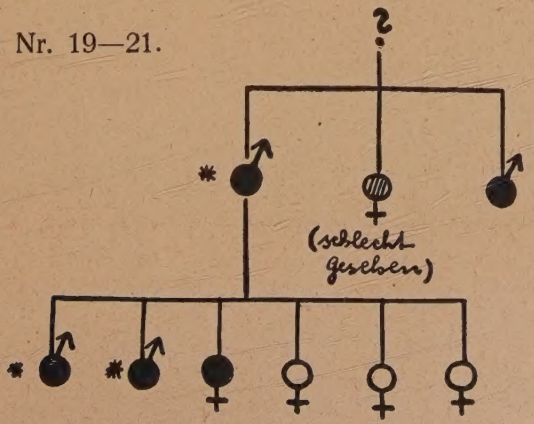

3. Fall Nr. 1.

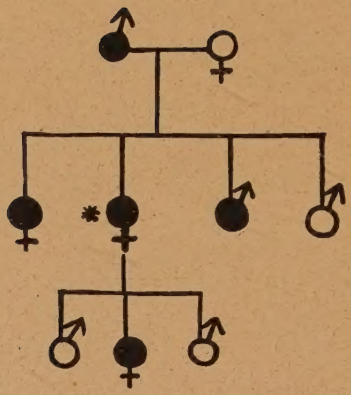

Aus dieser kleinen Uebersicht können wir ersehen, welches Unheil die Erkrankung über eine Familie oder eine ganze Sippe bringen kann, vor allem, wenn sie zur praktischen Erblindung führt und zwangsläufig wird der gewissenhafte Arzt vor die Aufgabe gestellt, dieses Unglück zu bekämpfen, in erster Linie aber es zu verhindern und ihm vorzubeugen. Nicht umsonst sagt schon Beer (nach Daust): „Umso nötiger ist es, selbst in die Familiengeschichte der Starblinden mit tiefforschendem Auge zu blicken, wenn ein ursächliches Moment des grauen Stars offenbar in einer erblichen Anlage zu grauem Star liegt . . .“, und Prof. Dr. Fleischer kommt in seiner Arbeit „was ist erbliche Blindheit?“, in welcher er vor allem die Frage der kongenital erblichen Katarakt in Bezug auf das Gesetz zur Verhütung erbkranken Nachwuchses erörtert, zu dem Schluß, „daß die Erzeugung solcher Individuen verhütet werden muß“.

Neben dem dominanten Erbgang findet sich nicht selten auch der recessive und manche juvenile Katarakt, für deren Entstehung Rachitis, Tetanie oder sonst irgendeine Stoffwechselstörung keine Rolle spielt, ist darauf zurückzuführen, obgleich ein Nachweis in solchen Fällen häufig schwer zu erbringen ist. So habe ich in dieser Zusammenstellung Fälle, die auf recessiven Erbgang verdächtig waren, bei denen aber die Anamnese zu lückenhaft war, nicht zu den erblichen Fällen gerechnet und somit letztere auf ein Minimum beschränkt.

Die in Frage kommenden Patienten fanden sich nun auf Veranlassung und soweit sie erreichbar waren zur Nachuntersuchung in der Klinik ein. Gleichzeitig wurde zur Feststellung der Krankheitsursache nochmals eine genaue Ueberprüfung und evt. Ergänzung der Anamnese vorgenommen und außerdem, was für diese Arbeit vor allem von Interesse ist, nach der Berufsfähigkeit und sozialen Lage der betreffenden Personen geforscht, bezw. bei Kindern dementsprechend die Frage erhoben, ob sie auf Grund des durch die Operation erzielten Sehvermögens zum Schulbesuch geeignet sind. Bei denjenigen Leuten, die leider trotz wiederholter Aufforderung oder wegen unbekannten Wohnsitzes usw. nicht zur Vorstellung kamen, müssen wir uns mit dem Ergebnis des letzten Untersuchungsbefundes aus dem Krankenblatt begnügen und daraus die für diese Arbeit notwendigen Rückschlüsse ziehen.

Der Uebersicht halber seien die Krankengeschichtsauszüge in Tabellenform wiedergegeben. Die aufgezählten Personen wurden zum größten Teil von Prof. Dr. Fleischer, zum kleineren Teil von dessen Vorgänger Prof. Dr. Oeller und dem jetzigen Oberarzt Prof. Dr. Schmelzer operiert. Die verschiedenen Operationsmethoden seien wohl erwähnt, aber nicht kritisch erwogen. Das Operationsalter ist jeweils in der ersten Spalte der Tabelle angeführt. In dem kurzen Befundbericht soll nur das von der Norm Abweichende gebracht werden.

Es folgen zunächst die erblichen Fälle, anschließend die nichterblichen oder besser gesagt diejenigen, bei denen familiäres Auftreten nicht einwandfrei festgestellt werden konnte. Letztere sind so geordnet, daß in Fall 22 bis 57 brauchbare, in den übrigen verhältnismäßig ungünstige Resultate erzielt wurden, wobei unter „brauchbar“ im allgemeinen als untere Grenze $^3/_{10}$ der normalen Sehschärfe zu verstehen ist.

Nr. Alter	Diagnose	Familienanamnese	Eigene Anamnese u. Allgemeinbefund	Sonstiger wesentlicher Augenbefund
1. 18 Jhr. alt ♀	Cat. zonul. cong.	Vater mit 9 Jahren staroperiert. In der Familie des Vaters angebl. noch mehr Augenkranke. Eine Schwester der Patientin mit 8 Jahren staroperiert (später angebl. an Bleichsucht gestorben). Der ältere der 2 Brüder leide ebenfalls an doppelseitigem Star. - Neuerdings teilt die Patientin mit, daß sie verheiratet sei und drei Kinder habe, von denen das mittlere ebenfalls wegen angeborenen Stars operiert worden sei. (Siehe Sippentafel Nr. 3).	Die Augenerkrankung sei erst im 1. Schuljahr bemerkt worden. Vorher aber schon immer schlecht gesehen. Fortschreitende Verschlechterung des Sehvermögens, sodaß Pat. mit 18 Jahren in der Haushaltungsschule nicht handarbeiten u. lesen konnte. — Leidet häufig an Kopfschmerzen. Als Kind Konvulsionen. Ordentlicher Allgemeinzustand.	R $^1/_{20}$ Vis. L $^1/_{10}$ Linse: Doppelseitiger Schichtstar (Trübung von zwei bis drei dicht beieinander liegenden Schichten). Oph.: Rechts etwas blasse Papille, feiner Conus temporalis. Links frische Chorioiditis.
2. 4 Jhr. alt ♂	Cat. diffusa cong.	In der Ascendenz nichts über angeborenen Star bekannt. 18 Jahre später wird das Kind des Patienten wegen Schichtstars operiert (Fall 3).	Von Geburt auf Pupillen grauweiß getrübt.	Bds. Nystagmus. Feine diffusse Trübung der Linsen, rechts stärker als links. Große, unregelmäßig weiße Flecken in der Corticalis.
3. $^3/_4$ Jhr. alt ♀	Cat. zonul. cong.	Siehe Fall 2! (Kind von 2).	Von Geburt auf blind. — Normal entwickeltes, gut genährtes Kind. Sitzt noch nicht.	Beide Augen in ständiger Unruhe. Am vorderen Linsenpol dichte, weißgraue, scheibenförmige Trübung, die spindelförmig den zentralen Teil der Linse durchsetzt. Links in der vorder. Corticalis einige ausstrahlende Speichen. Die Pupillen erweitern sich schlecht.
4. $^1/_2$ bezw. 29 Jhr. alt ♀	Cat. zonul. cong. (Später Glaukom).	Vater auf beiden Augen weg. angebor. Stars öfters operiert, jetzt an Glaukom völlig erblindet. 2 Geschwister d. Pat., ebenso die Großeltern angebl. gute Augen. Urgroßvater im Alter erblindet.	Von Geburt auf sind die Augen in ständig. ruhel. Bewegg., vor allem beim Fixieren ein. Gegenstand. Körperliche Entwicklung genügend. — Struma. — Systolisches Geräusch über der Herzspitze.	Beide Augen sind in ständiger regelloser Bewegung. Die Pupillen erweitern sich fast gar nicht auf Mydriatica. Die Linsen erscheinen geschrumpft; schichtf. Trübung derselben. Deutl. Lichtempfindung.

Operationen		Späterer Status		Leistungsfähigkeit
Rechts	Links	Sehleistung nach Korrektion	Sonstiger wesentlicher postoperativer Befund	
1922		1937		1937
Discission Parazentese	Discission Parazentese	Mitteilung des zuletzt behandelnden Arztes: R+9 Dptr. = $^5/_8$ teilw. Vis. R+9 Dptr. = $^5/_8$ teilw. Pat. teilt mit, daß sie den kleinsten Druck lesen könne.	Beiderseits schöne schwarze Lücke. Oph.: Normaler Fundus.	In keiner Weise in der hausfraulichen Tätigkeit behindert. Kann feinste Arbeiten verrichten.
1905		1923		Mitteilung des Betreffenden 1937: Wenig leistungsfähig. Ist Besitzer eines kleinen Geschäftes, das von der Frau geführt wird.
2 malige Discission	Discission	R Fingerzählen in 5 m Entfernung. Vis. L Fingerzählen in 3 m Entfernung.	Bds.: Nystagmus. Oph.: Rechts etwas helle Papille.	
1923 Disciss. Linearextraktion 1924 Disciss. des Nachstars	1924 Disciss. Linearextraktion Abtragg. eines Irisprolapses	1935 R + 9 Dptr. = 0,1 + 13 Dptr. = 0,4 Vis. Birkhäuser L Amaurose	Rechts auffallend blaue Sklera. Oph.: Temporale Ablassung der Papille. Links: Phthisis bulbi.	Mitteilung d. Vaters 1937: Die Tochter sei jetzt in der Landesblinden-Anstalt München um dort einen Blindenberuf zu erlernen.
1903 Iridektomie	Iridektomie	Mitteilung des zuletzt behandelnden Arztes 1937: R + 10 Dptr. = $^1/_{15}$ Vis. L + 10 Dptr. = $^1/_{60}$ Tension bds. nicht erhöht	29 Jhr. nach der Staroperation wurde, als Pat. zum 1. Mal z. Nachuntersuch. kam, eine linksseitg. glaukomat. Excavation festgestellt. Tension betrug R = 45 mmHg L = 73 mmHg Daraufh. bds. Cyclodialyse	Mitteilung des zuletzt behandelnden Arztes 1937: Pat. ist als Hilfsarbeiterin in einer Bürstenfabrik beschäftigt (Blindenberuf).
1909 Linearextraktion				
1932 Cycladialyse				

Nr. Alter	Diagnose	Familienanamnese	Eigene Anamnese u. Allgemeinbefund	Sonstiger wesentlicher Augenbefund
5. 8 Jhr. alt ♂	Cat. zonul. cong.	Vater 4 mal wegen angeborenen Stars in der Jugend operiert. Eine Schwester des Vaters soll ebenfalls grauen Star haben. Vater war 2 mal verheiratet u. hatte im ganzen 19 Kinder. Davon 8 mit congenitaler Katarakt behaftet (3 Kinder hier operiert). (Siehe Stammbaum Nr. 1)	Von frühester Kindheit an schlechtes Sehen. — Sonst nie ernstlich krank. Genügend guter Allgemeinzustand. Am Hals einige Drüsenschwellungen.	R Fingerzählen 1 Vis. L Fingerzählen 1 Bds. Pendelnystagmus u Strabismus converge Linse: Kerntrübung u perinucleäre Trübung zone.
6. 7 Jhr. alt ♂	Cat. zonul. cong.	Siehe Fall 5! (Bruder von 5).	Von frühester Kindheit an schlechtes Sehen. Genügend guter Allgemeinzustand. Drüsenschwellungen am Hals.	Bds. Pendelnystagmus; k ausgesprochener Strab mus. Linse: Kerntrübung u perinucleäre Trübung zone.
7. 6 Jhr. alt ♂	Cat. zonul. cong.	Siehe Fall 5! Bruder von 5 und 6).	Von frühester Kindheit an schlechtes Sehen. Genügend guter Allgemeinzustand. Drüsenschwellungen am Hals.	Bds. Pendelnystagmus. Linse: Kerntrübung u perinucleäre Trübung zone.
8. 6 Jhr. alt ♀	Cat. zonul. cong.	Eltern gutes Sehvermögen, über Großeltern nichts bekannt. 1 Bruder (Fall 9) ebenfalls wegen cong. Katarakt hier operiert. 3 weitere Geschwister angeblich gute Augen. 2 Geschwister klein gestorben.	Von früher Kindheit an schlecht gesehen. Genügend guter Allgemeinzustand.	Linse: Typischer Schichtstar mit Reiterchen.

Operationen		Späterer Status		Leistungsfähigkeit
Rechts	Links	Sehleistung nach Korrektion	Sonstiger wesentlicher postoperativer Befund	
Dezember 1931 ineare Extraktion ıbtragg. nes Iris-rolapses		1935 R + 8,0 Dptr. = 0,1 Vis. L + 9,0 Dptr. = Fingerzählen in 5 m Entfernung.	Amblyopie, Pendelnystagmus, Strabismus conv. R = L: Gute Lücken.	Nicht berufsfähig. Pat. wurde im Jahre 1935 wegen erblicher Blindheit sterilisiert.
1931 ineare Extraktion 1933 Discission des Nachstars		1933 und 1935 R + 12,0 Dptr. = 0,2 Vis. L + 12,0 Dptr. = 0,2	Nystagmus etwas geringer geworden. Bds. gute Lücken.	Nicht berufsfähig. Patient wurde 1935 wegen erblicher Blindheit sterilisiert.
1931 ineare Extraktion		1935 R + 15,0 Dptr. = $^4/_{25}$ Vis. L + 12,0 Dptr. = $^2/_{25}$	Bds. zarter Nachstar, rechts etwas stärker als links.	
1918 Discission Parazentese	1919 Disciss. des Nachstars	1920 R + 10 Dptr. = $^3/_{36}$ Vis. L + 10 Dptr. = $^4/_{30}$	Bds. gute schwarze Lücken.	War nicht zu ermitteln!

Nr. Alter	Diagnose	Familienanamnese	Eigene Anamnese u. Allgemeinbefund	Sonstiger wesentlicher Augenbefund
9. $4^1/_2$ Jh. alt ♂	Cat. zonul. cong.	Siehe Fall 8! (Bruder von 8).	Seit der Geburt graue Pupillen. Vor 2 Jahren von einem Augenarzt rechtsseitig operiert. Patient soll Krämpfe gehabt haben. Schwächliches Kind.	Bds. Strabismus co Rechts optische Irid tomie. Linse: Zentral intensi peripher mäßige Trü
10. 51 Jhr. alt ♂	Aphakie nach cong. Katarakt Rechts Ablatio retinae	Patient ist Vater von Fall 11 und der Großvater von Fall 12. Von seinen 7 Kindern waren 2 mit angeborenem Star behaftet.	Von frühester Kindheit an sehr schlecht gesehen. Mit 6 Jahren fast blind. Damals (1879) wegen Cat. nuclearis operiert. (Bds. discidiert mit nachfolgender Extraktion und Reclination). Mit 16 Jahr. (1889) nochmals diszidiert. Darnach rechts verhältnismäßig günstiges Resultat. Links Amaurose.	1924 Bds. unkoordinierte Augenbewegungen, n stagmusähnlich. R $^1/_{36}$ Vis. L Amaurose R Cornea auffallend. kle Pupille reaktionslos, e rundet. Oph.: Im umgekehr Bild lateral oben br Ablatio retinae.
11. 8 Jhr. alt ♀	Cat. cong.	Patientin ist Tochter von Fall 10 (Vater mit sechs und 16 Jahren staroperiert). Siehe Fall 10.	Fortschreitende Sehverschlechterung seit frühester Kindheit. Mit sechzehn Jahren „blind". Daraufhin in einer auswärtigen Klinik staroperiert. Seit 1 Jahr Starbrille. Körperliche Entwicklung dem Alter entsprechend.	Vis. R mit Glas Fingerzä len in 3 m Entfernu L mit Glas Fingerzä len in 4—5m Entfern R Iris verwaschen. P pille völlig entrund reagiert nicht. Keine Veränderung durc Atropin. Pupille meist v Exsudatmassen oder Sta resten ausgefüllt; verkal te Linsenpart. (stellenw L Iris verwaschen, Ris stelle bei etwa 5 U Pupille verzogen, m. Ex datmassen und Kapse resten ausgefüllt.
12. 2 Jhr. alt ♀	Cat. nuclearis cong.	Patientin ist das außereheliche Kind von 11. Siehe Fall 10 und 11.	Als das Kind 1 Jhr. alt war wurde v. Augenarzt grauer Star festgestellt. (Anscheinend schon damals discidiert). Geistige Unreife. Körperl. Entwicklung genügend.	R Trübung des Linse kerns. L Flockige Linsentei in der Pupille.

Operationen		Späterer Status		Leistungsfähigkeit
Rechts	Links	Sehleistung nach Korrektion	Sonstiger wesentlicher postoperativer Befund	
1924 ?malige Discission Parazentese		1925 Vis. war wegen geistiger Unreife des Kindes nicht festzustellen.	1925 Bds. Strabismus converg. R Im Nachstar kleine zentrale Lücke. L Vollkomm. schwarze Pupille.	Bei der statistischen Aufstellung nicht verwertet.
Siehe Anamnese! Es wurden keine weiteren Operationen mehr durchgeführt.		1934 Vis. R + 11 Dptr. ⇒ Fingerzählen in 2 m Entfernung. + 15 Dptr. = Nieden-Nr. 12. L Amaurose.	1934 Bds. nystagmusähnliche unkoordinierte Augenbewegungen. Oph. Papille gut. Unten ausgedehnte Ablatio retinae.	Patient wurde 1934 in hiesiger Klinik begutachtet u. auf Grund des Augenbefundes als Invalide im Sinne des Gesetzes erklärt. Kurze Zeit danach wurde er beim Ueberqueren einer Straße von einem Auto überfahren und tödlich verletzt.
1929 Discission des Nachstars Lösung der Schwart. am Pupillarrand. (Dadurch schöne Lücke).	(Nur kleine Lücke)	1937 R + 10 Dptr. = Fingerzählen in 1 m Entfernung. Vis. L + 10 Dptr. = Fingerzählen in 2,5 m Entfernung. R + 14 Dptr. = Birkh. 0,1 knapp. L + 14 Dptr. =	1937 Bds. Nystagmus rotatorius, kleine Bulbi und Mikrocorneae. L Strabismus divergens.	Patientin wurde im August 1935 wegen erblicher Blindheit sterilisiert und als Invalide im Sinne des Gesetzes erklärt.
	1936 Discission	1937 (Kind 3½ Jhr. alt). Vis. nicht festzustell. weg. Debilität. Kind fixiert nur mit dem rechten, nicht operierten Auge, kann aber anscheinend nichts erkennen.	Bds. Nystagmus, Mikrophthalmus, Mikrocorneae. R Strabismus convergens; Kat. nuclearis. L Schöne schwarze Pupille.	Der Befund (Debilität, Nystagmus, Strabismus, Mikrophthalmus) läßt mit Sicherheit auf ein ungünstiges Resultat schließen.

Nr. Alter	Diagnose	Familienanamnese	Eigene Anamnese u. Allgemeinbefund	Sonstiger wesentlicher Augenbefund
13. $2^1/_2$ Jh. alt ♂	Cat. totalis cong.	Vater des Patienten wurde im Alter von 3 Jahren wegen angeboren. Stars an einer auswärtg. Klinik operiert. Er kam wegen Hornhautinfiltrat u. Nachstars im Jahre 1920 in unsere Klinik. 1921 betrug sein Sehvermögen: R + 10 Dptr. = $^4/_{60}$, L + 10 Dptr. = $^3/_{60}$. Das linke Auge der Mutter habe eine graue Pupille gehabt (gestorb. an Lungenentzündung).	Seit etwa 1 Jahr bemerken die Eltern, daß die Pupillen beider Augen grau werden. Kind von jeher schlecht gesehen. Genügend guter Allgemeinzustand. Grosser Hirnschädel. Breite Nasenwurzel.	Linse: Dichte diffuse Trübun
14. 33 Jhr. alt ♀	Cat. zonul. cong.	1 Bruder der Patientin habe seit seiner Kindheit grauen Star. Er sei im Felde gefallen. Die übrigen 5 Geschwister und die Eltern angeblich nichts an den Augen gehabt. Eine Tante mit 60 Jahren staroperiert.	Von frühester Kindheit an schlecht gesehen. Vor 15 Jahren wurde bereits vom Augenarzt grauer Star festgestellt. In den letzten 3 Jahren starke Verschlechterung des Sehvermögens. Psychisch sehr labile Patientin.	R — 7 Dptr. = 0,1 Vis. L — 7 Dptr. = 0,1 Linse: Sternförmige Trü bung der vorderen un radiäre Streifung der hin teren Kapsel. Ferne Trübung etwa der mitt leren Linsenschicht.
15. $3^3/_4$ Jh. alt ♂	Cat. zonul. cong.	Vater des Patienten bds. Cat. congenita. Bei ihm besteht jetzt rechtsseitige Phthisis bulbi. In d. Krankengeschichte keine weiteren Familienanamnestischen Angab.	Schon immer sehr schlecht gesehen. Deutliche Zeichen von Rachitis.	Links: Strabismus con vergens. Bds. Nystagmus rotatoriu Linse: Punktförmige Trü bung der Linse u. schei benförmige Trübung des hinteren Corticalis.
16. 17 Jhr. alt ♀	Cat. zonul. cong.	Vater der Patientin ist in jungen Jahren wegen grauen Stars operiert worden. Patientin ist das älteste Kind von 4 Geschwistern. Das 2. Kind ist kurz nach der Geburt gestorben. Das 4. Kind sieht angeblich sehr schlecht.	Von früher Jugend auf schlechtes Sehen. Bereits vor 10 Jahren riet ein Augenarzt schon zur Operation des grauen Stars, Sehverschlechterung besonders stark seit 2 Jahren.	Bds. Nystagmus horizon R — 5,5 Dptr. = $^3/_{60}$ — $^5/_{8}$ Vis. L — 5,5 Dptr. = $^6/_{60}$ — $^6/_{8}$ Skiaskop. re = — 10 Dptr li = — 11 Dptr Linse: Schichtförmige Trübung In der Peripherie noch reichl. roter Reflex. Oph thalmoskop.: Papill. norm

Operationen		Späterer Status		Leistungsfähigkeit
Rechts	Links	Sehleistung nach Korrektion	Sonstiger wesentlicher postoperativer Befund	
1935 Discission Parazentese	Da Pat. in d. operierte Auge faßte, Sprengung d. Operationswunde und Irisprolaps. Versuch d. Reposition mißlingt, daher Iridektomie.		1935 Bds. Augen reizlos. R Pupille rund, schwarz bis auf kleine Flocken. L Kolobom nach oben. Geringe Nachstarreste. Bds. Ophtalmoskopisch: normale Verhältnisse.	Wegen der Jugend des Patienten nicht zu beurteilen.
1925 Disciss. 2 X Discis. Linearextraktion 1924 Disciss. des Nachstars. Iridektonie weg. erhöhter Tension.	Disciss. des Nachstars.	1936 Vis. mit Glas: R 0,7 teilw. (mit + 2,0 L 0,3 mit + 2,0) mit Leseglas Birkh. 1.0.	Guter Zustand. L feiner Nachstar. Bds. Ophtalmoskopisch: Conus temporalis.	Keine Einschränkung in der beruflichen Tätigkeit von Seiten der Augen. Sehr günstiges Resultat.
1906 Discission 1912 Discission		1913 R + 11 Dptr. = $^3/_{20}$ Vis. L + 12 Dptr. = $^3/_{20}$	Bds. sehr starker Nystagmus. L starker Strabismus convergens.	Pat. ist zu einer späteren Nachuntersuchung nicht mehr erschien. Eine Besserung ist zweifellos nicht mehr eingetreten. Das Vorhandensein des sehr stark. Nystagmus erhöht noch das an u. für sich ungünstige Resultat.
1925 Periphere Iridektomie nach oben innen.		1926 R — 5,5 Dptr. = 0,2 Vis. L — 5,5 Dptr. = 0,2	1926 Bds. Nystagmus horizontalis Periphere Iridektomie innen oben. Ophthalmoskopisch: Papillen normal. Breiter Conus temporalis.	Patientin erschien später nicht mehr. Visus und doppelseitiger Nystagmus ergeben ein ungünstiges Resultat.

Nr. Alter	Diagnose	Familienanamnese	Eigene Anamnese u. Allgemeinbefund	Sonstiger wesentlicher Augenbefund
17. 37 Jhr. alt ♂	Rechts: Aphakie nach cong. Katarakt. Links: Amaurose bei operiert. cong. Katarakt u. Ablatio retinae.	Angeblich besteht bei Vater und Geschwister des Patienten starke „Kurzsichtigkeit". (cong. Kat.?). Die Tochter des Patienten (Fall 18) ebenfalls hier wegen cong. Kat. operiert.	1925 In der Kindheit doppelseitig staroperiert. Dauernd in augenärztl. Behandlung gestanden. Vor Jahren sei auf dem linken Auge Netzhautablösung festgestellt worden. Seitdem links blind. In letzter Zeit Verschlechterung des Sehvermögs. rechts. Hat vordem lesen können.	R Dauernd unruhige Augenbewegungen. Eng starre Pupille, Nachstarrest im unteren Teil. I Glaskörper flottierend weiße Mebran, ob dahin Ablatio ist nicht mit S cherheit festzustellen. Ophthalmoskopisch: der Maculagegend wei ser Herd. Skotom unter d. Fixierp in diesen hineinreichen
18. 4 Jhr. alt ♀	Cat. zonul. cong.	Siehe Fall 17! (Patientin ist die Tochter von 17).	Von Geburt auf sehr schlechtes Sehen und grauweiß getrübte Pupillen. Ordentlicher Allgemeinzustand.	Bds. typische Cataract zonularis.
19. 63 Jhr. alt ♂	Cat. zonul. cong.	Ein Bruder des Patienten habe grauen Star; eine Schwester seit frühester Kindheit sehr schlechte Augen. Patient hat sechs Kinder, von denen zwei Söhne wegen Schichtstars Fall 20 und 21) an hiesiger Klinik operiert wurden; eine Tochter leide ebenfalls an grauem Star. (Siehe Ahnentafel Nr. 2 der Einleitung).	Von frühester Kindheit an sehr schlecht gesehen.	R Fingerzählen $2^1/_2$ m Entfernung. Vis. L Fingerzählen in 3 Entfernung. Linse: Kern zeigt bd starken Reflex, ist jedoch bei seitlicher Beleuchtung scheinbar durchsichtig. An seine Grenze dichte gelblic gefärbte Trübung, de eine durchsichtg. Schicht folgt, die wiederum vo einer zarten, schalen förmigen Trübung um geben ist. Dann folgt ein 3. durchsichtige Zone danach wieder eine scha lenförmige Trübung, di in d. Peripherie aus dich stehdn. Reiterch. besteh.

Operationen		Späterer Status		Leistungsfähigkeit
Rechts	Links	Sehleistung nach Korrektion	Sonstiger wesentlicher postoperativer Befund	
Es wurde keine weitere Operation mehr durchgeführt. Patient war in stationär. Behandlung.		1928 war das Sehvermög. nach ambul. u. stationär. Behandlung wieder auf 0,3 für die Ferne u. fast volle Sehschärfe für die Nähe angestiegen. 1933 Vis. R 0,1 Ferne 0,8 Birkh. (ohne Glas)	1933 R Gesichtsfeld für Weiß und Farben gut. Ophthalmoskopisch: Papille mit temporalem Conus unsicher erkennbar. L Amaurose.	Patient übte trotz einseitiger Amaurose bis jetzt seinen Beruf als Rechtsanwalt aus. Im Jahre 1933 wurde er für den Militärdienst als untauglich erachtet.
1928 Optische Iridektomie.		1934 R 0,2; Birkh. 0,4 Vis. L Fingerzählen in 2 m Entfernung. Gläser bessern nicht.	Bds. schöne schwarze Lücken.	Infolge des schlechten Sehvermögens kann das Mädchen in der Schule am Handarbeitsunterricht nicht teilnehmen. Kommt angeblich in der Schule ganz gut mit. Lesen bereitet Schwierigkeiten. (Verhältnismäßig günstiges Resultat des rechten Auges).
1908		1909	R Totales oberes Kolobom, schwarz. Im unteren Teil der Pupille lockeren Nachstar.	Beruf: Landwirt.
Lappenextrakt.	Lappenextrakt. mit Iridektomie	R + 7 Dptr. = 0,2 Vis. L + 7 Dptr. = $^{3}/_{50}$	L Iris wölbt sich an der Kauterisationswunde vor. Tension leicht erhöht.	
2 Monate später: Discission des Nachstars		Bds. + 10 Dptr. = Nieden Nr. 7.		
	Nach 2 Tagen Kauterisation des Irisprolapses			

Nr. Alter	Diagnose	Familienanamnese	Eigene Anamnese u. Allgemeinbefund	Sonstiger wesentlicher Augenbefund
20. 10 Jhr. alt ♂	Cat. zonul. cong.	Siehe Fall 19! (Patient ist Sohn von 19).	Von jeher schlechtes Sehen. Guter Allgemeinzustand. Geistig zurückgeblieben. (Debilität).	R $^2/_{50}$ Vis. L Fingerzählen $2^1/_2$ m Entfernu Linse: Rechts=links. Kleiner gelblich getr ter Kern. Um diesen findet sich eine kl Zone, die wiederum v einer getrübten Schi umgeben ist. Zahlrei Reiterchen in der P pherie.
21. 20 Jhr. alt ♂	Cat. zonul. cong.	Siehe Fall 19! (Patient ist Sohn von 19 und Bruder von 20).	Von frühester Jugend auf sehr schlechtes Sehen. Konnte angeblich deshalb in der Schule nicht lesen und schreiben lernen. Kann nur seinen Namen schreiben.	R 0,1; nach Erwei Vis. rung = 0,2 L 0,1 Linse: Bds. perinucle Trübungszone. Perip rie frei. Normaler Fundus.

Operationen		Späterer Status		Leistungsfähigkeit
Rechts	Links	Sehleistung nach Korrektion	Sonstiger wesentlicher postoperativer Befund	
1908 Discission Etwas später uslöffelung nach Lanzenschnitt.		1908 R + 10 Dptr. = 0,2 Vis. L + 10 Dptr. = 1/7	Gute Resorption der Kataraktmassen.	Nicht mehr zur Vorstellung erschienen. (Ungünstiges Resultat.)
1927 Disc.	2× Disc. Parazentese	R + 5 Dptr. = 0,5 Vis. L + 7 Dptr. = 0,4 R + 9 Dptr. = 0,6 Birkh. L + 11 Dptr. = 0,4	Bds. zarte Nachstarbildung. Normaler Fundus.	In seiner beruflichen Tätigkeit als landwirtschaftlicher Arbeiter nicht behindert. (Günstiges Resultat.)

Nr. Alter	Diagnose	Eigene Anamnese und Allgemeinbefund	Sonstiger wesentlicher Augenbefund
22. 6 Jhr. alt ♂	Cat. nuclearis	Von frühester Kindheit an sehr schlechtes Sehen. Dauernd in augenärztl. Behandlung gestanden. Im ganzen etwas schwächliches Kind. In der Krankengeschichte keine Angaben über rachitische Veränderungen.	R Fingerz. in 2 m Entfernung Vis. L Fingerz. in 2 m Entfernung. Bds. Linsenkern grauweiß getrübt, Randzone desselben besonders intensiv und unregelmäßig. Vordere Corticalis klar.
23. 15 Jhr. alt ♂	Cat. zonul.	Von jeher schlecht gesehen; in früher Jugend angeblich grauer Star vom Augenarzt festgestellt worden. Typische rachitische Veränderungen der Zähne. Leichte Kyphose d. Brustwirbelsäule und andere geringe rachitische Veränderungen des Thorax.	R — 6 Dptr. = 0,2 Vis. L — 5 Dptr. = 0,2 Nähe: bds. Birkh. 0,3 in 16 cm Entfernung. R Strabismus divergens. Linse: Bds. freie periphere Zone. Im übrigen feinste punktförmige Trübungen, nach außen zu dichter werdend.
24. 10 Jhr. alt ♂	R Cat. zonul. L Aphakie nach Operation einer Cat. zonul.	Vor 1 Jahr linksseitige Staroperation mit gutem Erfolg. Von frühester Kindheit an schlechtes Sehen. Rachitische Schmelzdefekte der Zähne.	Keine weiteren Angaben in der Krankengeschichte.
25. 6 bis 7 Jahre alt ♂	Cat. zonul.	Als das Kind $^1/_2$ Jahr alt war, wurde sehr schlechtes Sehen festgestellt. Angebl. v. jeher schwächliches Kind. Geburtsgewicht $3^1/_2$ Pfd. Reduzierter Ernähr.- u. Kräftezustand. Andeutg. v. Turmschädel. Eigenartige Zahnbildung, auffallend durchscheinender Schmelz.	R 0,3 Vis. L 0,2 Linse: Bds. typische Cat. zonul. mit Reiterchen in der Peripherie.

Operationen Rechts	Operationen Links	Späterer Status: Sehleistung nach Korrektion u. wesentlicher postoperativer Befund	Leistungsfähigkeit
1926 Discis. Etwa drei Wochen später Linearextr. 1927 Disc. des Nachstars	1927 Disc.	1929 R + 11 Dptr. = 0,6 Vis. L + 9 Dptr. = 0,7 Ferne. Dem Fernvisus entsprechender Nahvisus.	Leistungsfähigkeit in der Schule durch das Sehvermögen in keiner Weise beeinträchtigt.
1935 Discission Parazentese		1936 R + 7 Dptr. = 0,8 Vis. Nähe L + 7 Dptr. = 0,5 Bds. + 4 Dptr. dazu = Birkh. 0,6 Oph.: Bds. Conus temporalis.	Beruf: Schreiner Voll leistungsfähig.
1926 Disc. Parazent. 1930 Discission		1937 R + 10 Dptr. = 0,5 Vis. Ferne L + 7 Dptr. = 0,3 Nähe: R + 14 Dptr. = Birkh. 0,6 L + 10 Dptr. = Birkh. 0,5 Fundus normal.	Besucht eine höhere Bauschule. Nicht behindert durch sein Sehvermögen. Beim Militär für tauglich befunden.
1934 2 malige Disc. Parazent.	1935 Disc. Parazent.	R + 13 Dptr. = $^4/_5$ Vis. Ferne L +11 ⊂ Cyl. +1Dptr. Achse 75° = $^5/_{10}$ Nähe: +4Dptr. dazu =0,4	Kind kommt in der Schule gut mit.

Nr. Alter	Diagnose	Eigene Anamnese und Allgemeinbefund	Sonstiger wesentlicher Augenbefuud
26. 18 Jhr. alt ♂	Cat. zonul.	Schlechtes Sehen angeblich seit dem 6. Lebensjahr. Mit zunehmendem Alter fortschreitende Verschlechterung. Als Säugling Stimmritzenkrämpfe durchgemacht. Ordentlicher Allgemeinzustand. Unterschenkel rachitisch verkrümmt.	R $^{8}/_{36}$ Vis. kein Birkh—. L $^{4}/_{36}$ Linse: Typisch schichtförmige Trübungen und gleichzeitig radspeichenförmige Zeichnung. Am Fundus keine Veränderungen.
27. 8 Jhr. alt ♂	Cat. cong.	Seit frühester Kindheit schlechtes Sehen. Kräftiges Kind.	R + 3 Dptr. = 0,2 Vis. L + 3 Dptr. = 0,2 R Pupillarmembranreste. Streifenförm. Trübungen der Linsenperipherie. Fleckförmige Trübungen der vorderen Kapsel. L Kleine Kernkatarakt.
28. 6 u. 11 Jahre alt ♂	Cat. zonul.	Im 2. und 3. Lebensjahr häufige Konvulsionen. Im Anschluß daran angeblich grauweiße Trübung der Pupillen. Zähne weisen rachitische Schmelzdefekte auf.	R Vis. etwa $^{1}/_{50}$ L Linse: Typische Cat.zonul. In der Peripherie schmale, helle Zone mit wenig Reiterchen.
29. 7 Jhr. alt ♂	Cat. zonul.	Von jeher sehr schlechtes Sehen. Gebiß zeigt typische rachitische Veränderungen.	R Vis. $^{8}/_{60}$ L Linse: Bds.zentrale scheibenförmige Trübung, die sich scharf gegen die peripheren, durchsichtigen Partien abhebt. Das Zentrum der Scheibe ist weniger getrübt.

Operationen Rechts	Operationen Links	Späterer Status: Sehleistung nach Korrektion u. wesentlicher postoperativer Befund	Leistungsfähigkeit
1925		1937	Beruf: Automechaniker.
Disc. Parazent.	2 malige Disc. Parazent.	R + 10 Dptr. = 0,2 Vis. L + 13 Dptr. = 0,3 Bds. + 4 Dptr. dazu = Birkh. 0,5 Optisch sehr gute Verhältnisse.	Wollte Rente haben, da angeblich in der letzten Zeit nur grobe Arbeiten verrichtet werden könnten. Dem ganzen Auftreten nach besteht starker Verdacht auf Aggravatio.
1933		1934	Zum Schulbesuch geeignet.
Iridektomie nach innen oben.	Nach 3 Tagen Abtragen eines Irisprolapses	R 0,5 Vis. L 0,3 für Ferne u. Nähe Keine pathologischen Veränderungen d. Fundus	
1928		1937	Zum Schulbesuch geeignet.
Optische Iridektomie nasal oben.	1933 Disc. Linearextrakt.	R—1 Dptr. ⊂ cyl.—2 Dptr. Achse 18° = 0,3 tlw. Vis. L + 8 Dptr. ⊂ cyl. — 2,5 Achse 135° = 0,5 Nähe: R mit demselben Glas Birkh. 0,6 L + 3 Dptr. dazu = Birkh. 0,6	
1920	1921	1937	Beruf: Landwirt
Iridekt. nasal oben	Iridekt. nasal oben	R — 2,5 Dptr. = 0,3 Vis. Ferne L — 2,5 Dptr. = 0,3 Nähe: Ohne Glas bds. Birkh. 1,0 in 20 cm Entfern. Trübung der Linsen im Zentr. anschein. dichter. geworden. Peripherie frei. Bds. breites Kolobom nasal oben. Normaler Fundus.	Durch das Sehvermögen nicht behindert.

Nr. Alter	Diagnose	Eigene Anamnese und Allgemeinbefund	Sonstiger wesentlicher Augenbefund
30. 12 u. 15 Jahre alt ♂	L Cat. zonul. R Cat. secund.	Von jeher schlecht gesehen. Vor 5 Monaten auf dem rechten Auge staroperiert.	R Handbewegungen vor dem Auge Vis. L + 2 Dptr. = 1/8 R Dichter Nachstar, einige hintere Synechien. L Gleichmäßiger dichter Schichtstar. Periphere klare Zone.
31. 8 u. 10 Jahre alt ♂	Cat. zonul.	Als das Kind zur Schule kam wurde schlechtes Sehen festgestellt. Seitdem zunehmende Verschlechterung des Sehvermögens. Rachitische Veränderungen der Zähne. Thorax zeigt rachitischen Rosenkranz.	R 0,3 Vis. L 0,3—0,4 Linse: Bds. typische Cat. zonularis.
32. 21 u. 30 Jahre alt ♂	Cat. zonul.	Von jeher schlecht gesehen. Seit 3—4 Wochen auffallende Verschlechterung des Sehvermögens. Patient ist klein und schwächlich. Zähne stark rachitisch deformiert. Kyphose der Brustwirbelsäule.	R — 9 Dptr. = 0,3 Vis. L — 10 Dptr. = 0,3 Linse: Bds. zarte Cat. zonul. Normaler Fundus.
33. 17 Jhr. alt ♂	Cat. zonul.	Schon immer schlecht gesehen. Zähne rachitisch deformiert.	R 6/36 Vis. L 6/60 Linse: Bds. zarte schalenförmige Trübung, etwa 2/3 des Linsendurchmessers einnehmend. Gut zu durchleuchten. Fundus normal.

Operationen Rechts	Operationen Links	Späterer Status: Sehleistung nach Korrektion u. wesentlicher postoperativer Befund	Leistungsfähigkeit
1916	1919	1931	Beruf: Schlosser
Disc. des Nachstars	Parazent. Nach zwei Tagen Abtragung eines Irisprolapses. Kauterisation, Conjunctivallappendeckung.	R + 13 Dptr. = 0,7 Vis. L + 13 Dptr. = 0,2 teilw.	voll leistungsfähig. (1932 Motorradunfall, dessen Folge eine Gehirnerschütterung und rechtsseitige Opticusruptur war. Daher rechts 1932 Visus nur 0,1).
1934		1937	In der Schule (von Seiten des Sehvermögens) voll leistungsfähig.
Disc.	2 malige Disc.	R+15 Dptr. = 0,9 Ferne Vis. L+15 Dptr. = 1,0 Ferne	
Parazent.	Parazent.	Nähe: Bds. + 3,75 Dptr. dazu = Birkh. 0,9.	
1936 Discission des Nachstars		Normaler Fundus.	
1929 Discission 2 malige Parazent.		1937	Beruf: Reisender
1930 Discission des Nachstars		R+6 Dptr. = 0,8 Ferne Vis. L+6 Dptr. = 0,8 Ferne	voll leistungsfähig. Das Kind des Betreffenden hat ganz normale Augen.
1932 Disc.		Nähe: R + 10 Dptr. = Birkh. 1,0 L + 10 Dptr. = Birkh. 1,0	
1910		1911	Beruf: Schreiner
2 malige Disc.	Disc.	R + 9 Dptr. = 6/6 teilw. Vis. L + 9 Dptr. = 6/6 teilw.	Keine Schwierigkeiten.
Parazentese		Bds. + 13 Dptr. = Birkh. 0,9	

Nr. Alter	Diagnose	Eigene Anamnese und Allgemeinbefund	Sonstiger wesentlicher Augenbefund
34. 5 u. 15 Jahre alt ♂	Cat. zonul.	Schon immer schlecht gesehen.	Linse: Bds. Ausgedehnte (scheibenförm.) Trübung. Nur in der Peripherie schmale freie Zone.
35. 27 Jhr. alt ♂	Cat. zonul.	Seit dem 16. Lebensjahr langsam zunehmende Sehverschlechterung, besonders stark in den letzten 2 Jahren.	R Fingerzählen in 1 m Entfernung Vis. L Fingerzählen in 1 m Entfernung Linse: Um den Kern gelegene Trübungszone, die sich am vorderen Kernpol verdichtet. Die Trübung ist von Reiterchen umgeben.
36. 30 u. 31 Jahre alt ♂	Cat. zonul.	Patient weiß seit dem 11. Lebensjahr, daß er grauen Star hat. In den letzten 5 Jahren angeblich starke Verschlechterung des Sehvermögens. Erst mit 3 Jahren laufen gelernt. Guter Allgemeinzustand. Zähne rachitisch deformiert. Schilddrüse vergrößert.	Vis. R 0,4; Birkh. 0,3 L 0,3; Birkh. 0,2 Bds.: Von der Iriskrause spannen sich zahlreiche Pupillarfäden über die Pupille hinweg. Linse: Vordere u. hintere Corticalis klar. Dann folgt schichtförmige Trübung. Kern wieder relativ klar. Innen oben, an symmetr. Stellen zieht von der vord. Linsenkapsel ein zapfenförmig., trüb. Gebilde durch die klare vordere Corticalis zur getrübten Schicht.
37. 15 u. 16 Jahre alt ♂	Cat. zonul.	Von jeh. schlecht gesehen. Zähne rachit. deformiert. Eigenartige Kopfform; vorspringend. Stirnhöcker, im übrigen Stirn stark eingedrückt.	Vis. bds. $^{6}/_{36}$ Linse: Bds. diffuse Trübung des Linsenkerns. Klare Rindenschicht, Reiterchen auf der äußeren Trübgs.-Schicht aufsitzend. Peripher roter Reflex.

Operationen Rechts | Links	Späterer Status: Sehleistung nach Korrektion u. wesentlicher postoperativer Befund	Leistungsfähigkeit
1912 Discission Parazentese 1921 Discission	1937 R + 9 Dptr. = 0,4 Vis. L + 9 Dptr. = 0,6 Nähe: Bds. + 3,5 Dptr. dazu = Birkh. 0,6.	Beruf: Weber voll leistungsfähig. Das Kind des Betreffenden hat normale Augen.
1931 Disc. Parazent. | Optische Iridektomie nach oben innen.	1932 R + 11 Dptr. = 0,6 Vis. L + 1,0 Dptr. = 0,3 Mit entsprechendem Glas bds. Birkh. 0,3.	Beruf: Sandwäscher in Spiegelfabrik. Sehvermögen genügend gut.
1935 Disc. 2malige Parazent. Mobilis. eines eingewachs. Irisschenkels. 1936 Disc. Parazent. Disc. des Nachstars | Disc. des Nachstars	1936 R + 14 Dptr. ⌒ cyl + 1,5 Dptr. Vis. Achse 100° = 1,0 L + 15 Dptr. = 1,0 Bds. + 3 Dptr. dazu = Birkh. 1,0	Beruf: Telegrafenarbeiter Auf beiden Augen für Ferne und Nähe volle Sehschärfe.
1919 Linearextraktion 1920 Discission des Nachstars	1937 R + 12 Dptr. = 0,4 Vis. L + 12 Dptr. = 0,9 tlw. Nähe: R + 16 Dptr. = Birkh. 0,3 L + 16 Dptr. = Birhk. 0,8	Beruf: Magaziner voll leistungsfähig. Der Betreffende hat zwei Kinder mit gesunden Augen.

Nr. Alter	Diagnose	Eigene Anamnese und Allgemeinbefund	Sonstiger wesentlicher Augenbefund
38. 10 u. 12 Jahre alt ♂	Cat. zonul.	Vor einem Monat an hiesiger Klinik bereits linksseitig staroperiert. Keine weiteren Angaben darüber in der Krankengeschichte.	R Typische zonuläre Katarakt. L Aphakie; Cat. secund.
39. 4 u. 9 Jahre alt ♂	Cat. zonul.	Von jeher sehr schlechtes Sehen.	Linse: Bds. schalenförmige Trübung, etwa 5 mm Durchmesser. Zentral Trübg. dichter. Peripherie bis auf sehr schmalen getrübten Ring frei.
40. 11 Jhr. alt ♀	Cat. zonul.	Von jeher schlecht gesehen. Im Alter von 6 Jahren auswärts rechtseitig staroperiert. Schwächliches Kind.	R + 10 Dptr. = Fingerz. Vis. in 3 m Entfernung L Handbewegungen vor dem Auge. Bds. enge Lidspalten. Augenbewegungen nach allen Seiten beschränkt. Teilw. unkoordinierte Fixation. R Dichte Nachstarbildung. L Typ. Cat. zonul. mit zahlr. Reiterchen in der Peripherie. Normaler Fundus.

Operationen		Späterer Status: Sehleistung nach Korrektion u. wesentlicher postoperativer Befund	Leistungsfähigkeit
Rechts	Links		
1917 Linear-extrakt. (4 Monate später:) Discission des Nachstars	1919 Disc.	1919 R + 11 Dptr. ⊂ cyl + 1 Achse 90° = 1,0 Vis. L + 11 Dptr. = 1/3 Nähe: + 3,0 Dptr. dazu = Birkh. 1,0. 1937 teilt uns der Betreffende mit, daß auf dem rechten Auge nach Korrektion volle Sehschärfe, auf dem linken Auge die Hälfte der Norm bestehe, beides sowohl für Ferne als auch Nähe.	Beruf: Gartenbautechniker. Voll leistungsfähig.
1921 Disc. Parazent.	Linear-extrakt. Disc. des Nachstars	1936 R + 10 Dptr. = 0,3 Vis. L + 10 Dptr. = 0,3 Nähe: Bds. + 14 Dptr. = 0,3	War zum Schulbesuch geeignet. Doch konnte dem Betreffenden kein Tauglichkeitszeugnis für den Beruf eines Chauffeurs ausgestellt werden, da nach dem Gesetz nur Personen zum Fahren von Kraftwagen geeignet sind, deren Sehkraft auf einem Auge mit oder ohne Glas mehr als die Hälfte u. auf dem and. Auge 1/6 beträgt. Muß sich zu einem anderen Beruf entschließen.
1922 Discission	Parazentese	1923 R + 12 Dptr. = 1/3 Vis. L + 12 Dptr. = 1/3 Mit + 16 Dptr. bds. entsprechender Nahvisus.	Zum Schulbesuch geeignet.

Nr. Alter	Diagnose	Eigene Anamnese und Allgemeinbefund	Sonstiger wesentlicher Augenbefund
41. 11 Jhr. alt ♀	Cat. secund.	Von jeher schlecht gesehen. Wegen angeborenen Stars bereits auswärts operiert. (In der Krankengeschichte keine Angaben über den Zeitpunkt der Operation). Erst nach dem 2. Lebensjahr laufen gelernt. Gebiß rachitisch deformiert.	Vis. R Fingerzählen in L ½ m Entfernung; mit Starglas keine Besserung. Bds. Iris mit einzelnen Verwachsungen am Nachstar fixiert. Pupille reagiert. Dichter balkig. Nachstar. Nicht zu durchleucht.
42. 5. u. 7 Jahre alt ♀	Cat. zonul.	Von jeher schlechtes Sehen. Als Säugling angeblich heftige Konvulsionen. Danach Rachitis. Gebiß sehr stark rachitisch deformiert.	Vis. R 0,1 L 0,1 Bds. Typischer Schichtstar mit Reiterchen.
43. 11 u. 17 Jahre alt ♀	Cat. zonul.	Von frühester Jugend an schlechtes Sehen. Als Säugling Konvulsionen, später Rachitis. Nach dem 2. Lebensjahr erst laufen gelernt. Gebiß stark rachitisch verändert.	Bds.: Typischer Schichtstar. Links außerdem kleine oberflächliche Hornhautinfiltrate.
44. 37 u. 42 Jahre alt ♀	Cat. cort. ant. et post.	Schon als kleines Kind immer schlecht gesehen. Im Alter von 20 Jahren erstmalig beim Augenarzt gewesen, wo sie erfuhr, daß sie grauen Star hat. In den letzten 10 Jahren fortschreitende Sehverschlechterung. Stark asthenischer Habitus.	R −5 Dptr. ⊂ cyl −2,5 Achse 50° = 0,1 teilw. Vis. L −2,5 Dptr. ⊂ cyl −2,5 Dptr. Achse 30° = 0,1. Linse: R Trübung der vorderen und hinteren Corticalis, die der hint. sternförmig. L Gleichartige Trübung wie rechts, im ganzen stärker ausgeprägt.

Operationen Rechts	Operationen Links	Späterer Status: Sehleistung nach Korrektion u. wesentlicher postoperativer Befund	Leistungsfähigkeit
1912 Discission des Nachstars.		1937 R +10 Dptr ⊃ cyl. +2,25 Achse 100° = 0,4. Vis. L +10 Dptr. ⊃ cyl. +2,25 Achse 90° = 0,9. Mit entsprechendem Nahglas R L Birkh. 0,5 1,0.	Seit 12 Jahren verheiratet. Im Haushalt voll leistungsfähig.
1912 Discission Parazentese 1931 Discission des Nachstars		1937 R + 5 Dptr. = 0,5 Vis. L + 5 Dptr. = 0,6 Nähe: R + 9 Dptr. = Birkh. 0,6 L + 9 Dptr. = Birkh. 0,8 Fundus: Conus temporalis u. physiolog. Excavation.	In der Schule durch das Sehvermögen nie beeinträchtigt. Jetzt Lehrmädchen in einem Spielwarengeschäft.
1912 Discission Linearextraktion 1915 Discission		1937 R + 7 Dptr. = 5/6 Vis. L +3Dptr. ⊃ cyl. +3Dptr. Achse 80° = 0,6 Nähe: R + 11 Dptr. = Birkh. 0,6 L + 10 Dptr. = Birkh. 0,5 Fundus: Bds. Conus temporalis.	Die Betreffende ist seit 9 Jahren verheiratet, hat 3 Kinder, welche alle gute Augen haben. Im Haushalt voll leistungsfähig.
1931 Discission Parazentese 1937 Disc. des ziemlich starken Nachstars		1937 R +7 Dptr. ⊃ cyl. +3 Vis. Achse 120° = 0,6 L +7 Dptr. ⊃ cyl. +2,5 Achse 70° = 0,9 Nähe: R +11 Dptr. ⊃ cyl. — — — = Birkh. 0,6 L +11 Dptr. ⊃ cyl. — — — = Birkh. 1,0 Fundus normal.	Beruf: Buchhalterin. Voll leistungsfähig.

Nr. Alter	Diagnose	Eigene Anamnese und Allgemeinbefund	Sonstiger wesentlicher Augenbefund
45. 21 Jhr. alt ♀	Cat. pyramidal. ant. + cat. coron.	Schon als Kind immer schlecht gesehen. In den letzten 3 Jahren noch fortschreitend Sehverschlechterung. Von einem Augenarzt wurde der Patientin bereits vor 9 Jahren Staroperation vorgeschlagen.	R Fingerz. in 2—3m Entf. Vis. L Fingerz. in 5m Entfern. Linse: R Cat. pyramid. ant. + Cat coron. Bei Durchleuchtung mit Planspiegel zahlreich radiäre Reflexe (Unregelmäßigkeiten der Linse). L Gleichartige Linsentrübung wie rechts, nur in geringerem Grade. Fundus bds. normal.
46. 15u.16 Jahre alt ♀	Cat. zonul.	Schon als kleines Kind und vor allem in der Schule auffallend schlecht gesehen. Seit einem Jahr noch fortschreitende Verschlechterung. Gebiß weist rachitische Schmelzdefekte auf. Leichte Skoliose der Brustwirbelsäule.	R Fingerz. in $^1/_4$m Entfern. Vis. L Fingerz. vor dem Auge. Linse: Bds. speichenförmige und difluse Trübungen in der vorderen und hinteren Corticalis, links stärker als rechts.
47. 5 Jhr. alt ♂	R Aphakie L Cat. zonul.	Von jeher schlechtes Sehen und Schielen. Vor 3 Jahren auswärts auf dem rechten Auge staroperiert. Schwächlicher Junge. Gebiß weist rachitische Schmelzdefekte auf. Thorax: Untere Apertur verbreitert. Rachitischer Rosenkranz.	Bds. feiner Nystagmus. R Strabismus convergens. Unregelmäßiges zackiges Kolobom nach oben, das größtenteils mit derber, weißer Membran bedeckt ist. Vordere Synechien. Iris teilweise der alten Operationswunde (am Limbus) eingelagert. L Linse: Trübung des hint. Kapselpols + punktf. Trübungen der Linsenperipherie + Kerntrübung.
48. 17 Jahre alt ♀	Cat. zonul.	Erst in den letzten Jahren wurde schlechtes Sehvermögen bemerkt, vor allem links.	Vis. R $^6/_{36}$ L Lichtschein. R In der Corticalis zahlr. punkt-u. strichförmige Trübungen. In einer der vord. Schichten sternförm. Trübung. Kern anscheinend weißlich getrübt. Grauweiße hintere Poltrübung. L Linse bis auf eine schmale periphere Zone diffus getrübt.

Operationen Rechts	Operationen Links	Späterer Status: Sehleistung nach Korrektion u. wesentlicher postoperativer Befund	Leistungsfähigkeit
1931 Discission Linear-extrakt. mit Iridektomie 1932 Discission des Nachstars	Parazent.	1932 R + 12 Dptr. = 1,0 Vis. L + 16 Dptr. = 0,9 Nähe: + 16 Dptr. = Birkh. 1,0 auf beiden Augen.	Beruf: Unbekannt. Visus weist auf volle Leistungsfähigkeit von Seiten der Augen hin.
1936 Disc. Parazent.	1935 Lineare Extrakt.	1937 R + 10 Dptr. = 0,5 Vis. L + 10 Dptr. = 0,6 tlw. Nähe: Bds. + 14 Dptr. = Birkh. 0,6. R.A.: Strabismus converg. Bds. feiner Nachstar.	Beruf: Haustochter. Voll leistungsfähig.
1935 Disc.	1934 Disc.	1935 (R Fingerz. in 1 m Entfernung) Vis. L + 10 Dptr. = 0,5—0,8 Ferne. Nähe: L + 14 Dptr. = Birkh. 0,5. R.A.: Strabismus convergens. Bds. feiner Nystagmus.	(Mitteilung) 1937 Zum Schulbesuch geeignet. (Patient ist außereheliches Kind. Vater und dessen Eltern sollen gut gesehen haben. Durch Nystagmus und Strabismus ist an ein Erbleiden zu denken.
1924 Linear-extrakt.	1924	(R $^{6}/_{36}$) Vis. L+11Dptr.=$^{6}/_{6}$Ferne. Nähe: L + 15 Dptr. = Nieden 1.	Mitteilung von 1937: Ohne Beruf. Im elterlichen Haushalt beschäftigt. Das Sehvermögen rechts habe sich verschlechtert.

Nr. Alter	Diagnose	Eigene Anamnese und Allgemeinbefund	Sonstiger wesentlicher Augenbefuud
49. 12 Jhr. alt ♀	Cat. zonul.	Schon immer schlecht gesehen. (Keine weiteren Angaben in der Krankengeschichte)	Vis. R $^{1}/_{36}$ L $^{6}/_{24}$ Rechts: Linse: Diffuse, feinkörnige Trübung. Schmale freie periphere Zone. Am Pol der hinteren Corticalis schalenförmige Trübung mit strahligen Ansläufern. Links: In der Gegend des vorderen Pols kleine dichte Trübung. Im übrigen feinkörnige Trübung, weniger dicht als rechts. Am hinteren Pol dünne schalenförmige Trübung. Normaler Hintergrund.
50. 18 Jhr. alt ♂	Bds. Aphakie nach operierter Cat. zonul.	In der Lehre bemerkte Patient erst, daß er sehr schlecht sehe. Im Alter von 16 Jahren wurde er wegen Schichtstars auswärts doppelseitig operiert. In der letzten Zeit Verschlechterung des Sehvermögens links. Als Säugling Konvulsionen. Im Alter von 3 Jahren Rachitis.	Vis. R mit Starglas = 1,0 für Ferne u. Nähe L mit Starglas = 0,1 Bds.: Pupillen mittelweit, entrundet, reagieren gut auf Licht u. Konvergens. Links: Quer durch die Pupille zieht ein bogenförmiger Kapselrest. Um ihn regenerierte Linsensubstanz. Fundus nicht erkennbar. Rechts: Fast kein Nachstar. Fundus normal.
52. 18 Jhr. alt ♂	R Cat. zonul. L Anophthalmus	Im Alter von 6 Jahren links wegen Schichtstars (an hiesiger Klinik) operiert. Danach am selben Auge noch 2 mal auswärts operiert. Im Anschluß daran heftige Entzündung des linken Auges. Wegen Gefahr der sympathischen Ophthalmie Enucleation (auswärts).	Vis. R 0,1 Rechts typische Cat. zonul. mit freier, peripherer Zone. Innen unten großes Reiterchen. Links: Anophthalmus.

Operationen		Späterer Status: Sehleistung nach Korrektion u. wesentlicher postoperativer Befund	Leistungsfähigkeit
Rechts	Links		
1922 Disc. Parazent.		1923 R + 10 Dptr. = 1/3 Vis. Ferne Mit + 14 Dptr. volle Sehschärfe für die Nähe. (L + 4 Dptr. = 1/3 Ferne „ „ = Nieden 7)	Bis jetzt nur einseitig staroperiert mit genügendem Erfolg. Zum Schulbesuch geeignet.
	1929 Disc. der Cat. secund.	1937 R mit Starglas = 0,3 in der Nähe: Birkh. 0,5 Vis. L mit Starglas für Ferne und Nähe = 0,8 Bds.: Feiner Nachstar.	Beruf: Schreinermeister Voll leistungsfähig. Bei der militärischen Musterung als tauglich II befunden. Guter Sportler. Das Kind des Betreffenden hat normale Augen.
1933 Iridekt. nach oben		1932 R 1/3 Vis. ohne Glas L Birkh. 0,6	Beruf: Kaufmann

Nr. Alter	Diagnose	Eigene Anamnese und Allgemeinbefund	Sonstiger wesentlicher Augenbefund
52. 20u.22 Jahre alt ♂	Cat. zonul.	Schon seit frühester Kindheit schlechtes Sehen. In den letzten Jahren noch Verschlechterung des Sehvermögens. Als Säugling Konvulsionen. Gebiß weist rachitische Schmeldefekte auf.	R + 1,5 Dptr. = 0,3 Vis. L + 1,5 Dptr. = 0,1 Bds.: Typische Cat. zonul. mit zahlreichen peripheren Reiterchen. Katarakt rechts dichter als links.
53. 6 u. 12 Jahre alt ♀	Cat. secund. ursprüglich Cat. zonul.	Von früher Kindheit an schlechtes Sehen. Im Alter von 6 und 11 Jahren an hiesiger Klinik wegen zonul. Cat. Operation: Bds. 2 malige Discission mit nachfolgender Paracentese.	R + 9 Dptr. = $^6/_{10}$ Vis. +10 Dptr. = NI L Fingerz. in $1^1/_2$ m Entfernung. R nur geringer Nachstar. L Die Pupille und das Kolobomgebiet werden mit dichter Nachstarmembran ausgefüllt.
54. 6 u. 7 Jahre alt ♂	Cat. zonul.	In den letzten Jahren schlechtes Sehen angeblich nicht von Geburt auf. Ungenügend geistige Entwicklung. Schädel: Ausgeprägte Tubera frontalia. Spitz zulaufendes und rachitisch deformiertes Gebiß.	Ungleichmäßige Trübung der Linse mit freier Peripherie. Ueber dem Aequator der Katarakt einzelne Reiterchen. Fundus normal.
55. 11 Jhr. alt ♂	Cat. zonul.	Seit wann Patient schlecht sieht kann nicht angegeben werden. (In der Krankengeschichte keine weiteren Angaben).	Vis. R Fingerzählen in L 3 m Entfernung. Bds. Typisch ausgeprägter Schichtstar mit radiärer Streifung. Sehr schöne Reiterchen. In der Peripherie schmale freie Zone.

Operationen		Späterer Status: Sehleistung nach Korrektion u. wesentlicher postoperativer Befund	Leistungsfähigkeit
Rechts	Links		
	1929 2 malige Disc. 1931 Linear-extrakt.	1937 (R + 0,6 tlw. Birkh. 0,4) Vis. L + 11 Dptr. = 1/3 +14 Dptr. = Birkh. 1,0	Beruf: Landwirtschaftlch. Arbeiter (Dienstknecht). Trägt kein Glas, da rechts trotz Katarakt noch ganz gutes Sehvermögen.
	1906 Disc. mit Schmal-messer	1912 (R + 8 Dptr. = 6/15 +11 Dptr. = N2 in 30 cm) Vis. L + 7 Dptr. = 6/10 + 11 Dptr. = N 2 in 39 cm Entfernung. (N = Nieden)	Zum Schulbesuch geeignet.
1924 2 malige Disc. Nach Lanzenschnitt Ablassen nur geringer Linsenmassen	1923 Disc. Parazent.	1937 R + 7 Dptr. = Fingerzähl. in 3 m Entferng. Vis. L + 8 Dptr. = 0,9 tlw. R + 11 Dptr. = Nähe: Birkh. 0,1 L + 12 Dptr. = Birkh. 0,8 R Reichlich Nachstarbildung. Eine nochmalige Discission würde sicherlich von Erfolg sein. Bds. Totale Iridektomie.	0,9 In der Schule gut mitgekommen. In seinem Beruf als Dienstknecht nicht behindert. (Da links fast volle Sehschärfe nach Korrektion besteht, als günstiges Resultat gezählt.
1909 Disc. Parazent.	1909 Disc. 2 malige Parazent.	1917 R für Ferne und Nähe nach Korrektion 6/5 Vis. L Fingerzählen in 1 m Entfernung. Links: Dichter grauweiser Nachstar.	Kam in der Schule nach der Operation ganz gut mit 1917 In der Landwirtschaft beschäftigt (Günstiges Resultat, da rechts nach Korrektion außerordentlich gutes Sehvermögen.)

Nr. Alter	Diagnose	Eigene Anamnese und Allgemeinbefund	Sonstiger wesentlicher Augenbefund
56. 6 Jhr. alt ♂	Cat. zonul.	Schon immer schlecht gesehen. Als Säugling Krämpfe durchgemacht.	Vis. Bds. Fingerzählen in 1 m Entfernung. Linse: Bds. Schalenförmige Trübung, etwa $^2/_3$ der Linse einnehmend. Einzahnungen am Rande der Trübung. Schmale, freie, periphere Zone.
57. 6 Jahre alt ♀	Cat. zonul.	Von Geburt auf schlechtes Sehen. In der geistigen Entwicklung zurückgeblieben.	Visus nicht festzustellen. Beide Bulbi sind unter der Normalgröße und in ständiger Unruhe (kein Nystagmus). Hornhaut beiderseits etwas flach. Bds.: Schalenförmige, unregelmäßig dichte Trübung der Linse mit schmaler peripherer freier Zone.
58. 20. Jahre alt ♀	Cat. zonul.	Angeblich seit dem 5. Lebensjahr schlechtes Sehen. Mit 18 Jahren kam Patientin in die Klinik, wo Cat. zonul. festgestellt wurde. Gebiß weist stark rachitische Schmeldefekte auf.	R 0,1 Vis. L Fingerzählen in 1 m Entfernung. Linse: Bds. blasige Trübung (in den mittleren Teilen der Linse) mit zahlreichen Reiterchen. In der fast klaren Peripherie nur einzelne punktförmige Trübungen. Normaler Fundus.
59. 11 Jahre alt ♂	Cat. zonul.	Keine weiteren Angaben in der Krankengeschichte.	R $^1/_{24}$ Vis. L $^1/_{100}$ Bds.: Typischer Schichtstar von etwa 5 mm Durchmesser. Zahlreiche Reiterchen. Klare periphere Zone.

Operationen Rechts	Operationen Links	Späterer Status: Sehleistung nach Korrektion u. wesentlicher postoperativer Befund	Leistungsfähigkeit
1908 Discission Linearextraktion		1908 R + 10 Dptr. = 0,3 Vis. L + 10 Dptr. = 0,2 Nähe: Bds. + 14 Dptr. = 0,5 Prüfung erfolgte mit Kinderproben. Bds. Cat. secund.	Konnte nicht nachgeprüft werden.
1916 Linearextraktion		1917: Visus wegen Unvernunft des Kindes nicht sicher zu erheben. Bds.: Kleine Corneae (rechts 8 mm, links 9 mm Durchmesser). Bds.: Gute Lücken; wenig Nachstar. (Soll sich nochmals vorstellen, jedoch nicht mehr erschienen.) 1937: Visus nach Mitteilung bds. gut.	1937 teilt die Betreffende brieflich mit, daß sie mit ihrem Sehvermögen sehr zufrieden und in der Schule durch dasselbe nicht behindert gewesen sei. Heute könne sie alle Arbeiten gut verrichten. Das Lesen bereite ihr keine Schwierigkeiten.
1928 Optische periphere Iridektomie (innen oben)	Optische totale Iridektomie (innen oben)	1937 Vis. R 0,2; Birkh. 0,5 in 15 cm Entfernung L $^{5}/_{36}$; Birkh. 0,4 in 10 cm Entfernung. R| Birkhäuser 0,6 in L| 12 cm Entfernung. Bds. Blasige Trübung der mittleren Linsenteile; auf Vorder- u. Rückfläche dieser getrübten Schicht noch streifige, sternförm. dichtere Trübung. Die seitlch. Pole sind ebenfalls dichter getrübt. Zahlr. Reiterchen. Fund.: Kleiner temp. Conus	1937 Seit 7 Jahren verheiratet. Kann ihren Haushalt gut versehen (keine Kinder). Ist nebenbei noch auf einem Büro beschäftigt.
1913 Optische Iridektomie nach außen oben		1913 R — 1 Dptr. = $^{6}/_{20}$ Vis. L — 1 Dptr. = $^{6}/_{50}$.	Patient ist nicht mehr erschienen. Ungenügendes Resultat.

Nr. Alter	Diagnose	Eigene Anamnese und Allgemeinbefund	Sonstiger wesentlicher Augenbefund
60. $^3/_4$ Jhr. alt ♀	Cat. totalis cong.	Als das Kind 6 Wochen war, wurde bereits vom Hausarzt grauer Star festgestellt. Kind kann noch nicht sitzen. Es besteht angeborener Herzfehler (lautes stystolisches Geräusch über allen Ostien).	Kind sieht nach dem Licht. Bds. diffuse Trübung der Linse.
61. 4 u. 6 Jahre alt ♂	Cat. zonul.	Von jeher schlechtes Sehen, Sehr zartes Kind. Keine typischen Zeichen, durchgemachter Rachitis. Patient ist außereheliches Kind. Familienanamnese nicht zu erheben.	Bds. Starker Nystagmus rotatorius, ferner Strabismus convergens-Stellung und kleine Bulbi. Rechts: Zentral dichte Linsentrübung, peripher streifenförmige Trübung. Links: $^3/_4$ der Linse einnehmende Trübung mit schmaler, freier, peripherer Zone.
62. 9 u. 10 Jahre alt ♂	Cat. zonul.	Schon immer schlecht gesehen. In geistiger und körperlicher Beziehung sehr zurückgeblieben. Rachitische Zahnbildung.	R Fingerzählen in Vis. 3 m Entfernung L Fingerzählen in 3 m Entfernung. Bds.: Typischer Schichtstar mit Reiterchen.

Operationen Rechts	Operationen Links	Späterer Status: Sehleistung nach Korrektion u. wesentlicher postoperativer Befund	Leistungsfähigkeit
1929		1937	1937
Discission		Bds. Starker Nystagmus rotatorius; abnorm kleine Hornhäute. Schöne schwarze Lücken im Nachstar.	Links noch einigermaßen brauchbares Resultat. Das Kind ist sehr intelligent und kommt in der Schule gut mit.
		R + 10 Dptr. = Fingerzählen in 5 m Entfernung Vis. L + 10—12 Dptr. = 0,2 + 14 Dptr. = Birkh. 0,6 bei starker Annäherung.	Lernte mit 2 Jahren das Laufen. Zähne seien sehr spät erschienen, sonst ohne Besonderheiten. (Es besteht Verdacht auf recessiven Erbgang.)
1924		1937	Ist in einer Buchbinderei als Hilfsarbeiter beschäftigt. Trotz des verhältnismäßig günstigen Visus links ist das Sehen durch den starken Nystagmus stark beeinträchtigt.
Discission		R + 9 Dptr. = Fingerz. in 4 m Entfernung Vis. L + 9 Dptr. = 0,3 + 13 Dptr. = Birkh. 0,5.	
1926			
Disc.		Bds. Strabismus convergens und starker Nystagmus rotatorius. Mikrophthalmus.	Rechts wahrscheinlich Amblyopie. Verdacht auf recessiven Erbgang.
1906		1907	(Patient ist nicht mehr erschienen).
Discission Parazentese der Vorderkammer		R + 11 Dptr. = $^6/_{35}$ Vis. L + 11 Dptr. = $^6/_{25}$	Für einen gewöhnlichen Beruf nicht ausreichend.
1907		Rechts: Kleine zentrale Lücke im Nachstar.	
Discission des Nachstars		Links: Guter Spalt im Nachstargebiet.	

Nr. Alter	Diagnose	Eigene Anamnese und Allgemeinbefund	Sonstiger wesentlicher Augenbefund
63. 2, 3 u. 18 Jahre alt ♂	Cat. cong.	Mit doppelseitigem Star auf die Welt gekommen. Im Alter von 2 Jahren auswärts doppelseitig operiert. Im folgenden Jahr nochmals an hiesiger Kliník operiert. Ist jetzt 18 Jahre alt.	1927 Vis. R Fingerzählen in 1 m Entfernung L Fingerzählen in 1 m Entfernung. Bds. Reichlich Nachstarbildung.
64. 37 Jhr. alt ♀	R Cat. zonul. L Cat. totalis	Schon als Kind immer schlecht gesehen. Vom Arzt bereits damals grauer Star festgestellt worden. Seit einigen Jahren sei das linke Auge ganz blind, das rechte habe während derselben Zeit sehr an Sehkraft eingebüßt. Urin frei von Eiweiß und Zucker.	R 0; sichere Projektion Vis. L Fingerzählen in 4 m Entfernung. R An den hinteren Linsenschichten intensive, regelmäßig angeordnete, sternförmige Trübung. Um den Kern herum getrübte, mantelförmige Zone, aus kleinen u. größeren fleckförmig. Trübungen zusammenges., die peripher dichter und reiterkörperchenähnlich angeordnet sind. Ansch. normaler Fundus. L Linse total getrübt. Noch etw. Schlagschatten.
65. $2^1/_2$ Jahre alt ♀	Cat. totalis	Seit der Geburt habe das Kind graue Pupillen. Seit dem 5. Lebensmonat in klinischer Beobachtung. Genügende körperliche Entwicklung. Geistig zurück. Ist $2^1/_2$ Jahre alt u. spricht noch gar nichts.	Bds. Epiphora. Linse total getrübt.

Operationen		Späterer Status: Sehleistung nach Korrektion u. wesentlicher postoperativer Befund	Leistungsfähigkeit
Rechts	Links		
1927 Discission des Nachstars		1927 R mit Starglas Fingerz. in 1 m Entfernung Vis. L + 12 Dptr. = 0,2 Bds. gute Lücken. Die Discission brachte rechts keine Besserung mehr. Es besteht Amblyopie.	Ueber den Betreffenden konnte nichts mehr in Erfahrung gebracht werden. Jedenfalls schlechtes Resultat auf Grund bestehender Amblyopie.
1909 Disc. Parazent.	Lappenextrakt.	1916 R + 11 Dptr. = $^6/_{20}$ Vis. L + 12 Dptr. = $^8/_{60}$ tlw.	Für einen gewöhnlichen Beruf nicht tauglich.
Disc. des Nachstars	Noch 2malige Disc. des Nachstars	Keine Fundusveränderungen erkennbar.	
1926 Disc. Parazent.	1926 Disc. Parazent.	1934 Bds. Strabismus convergens u. Nystagmus. Ferner Atrophia nervi optici. Vis. R + 10 Dptr. = Fingerzählen in 1-2 m Entf. L Nähe: Bds. + 14 Dptr. = Birkh. 0,3	Das Kind mußte die Hilfsschule besuchen und benötigte dafür noch Nachhilfeunterricht (Debilität).

Nr. Alter	Diagnose	Eigene Anamnese und Allgemeinbefund	Sonstiger wesentlicher Augenbefund
66. 8 u. 12 Jahre alt ♀	Cat. secund. (nach operierter cong. cat.)	Von jeher schlechtes Sehen. Auf beiden Augen bereits staroperiert (auswärts). Kommt zur Staroperation links.	R + 11 Dptr. = 0,2 + 15 Dptr. = Nieden 7–8 Vis. L + 11 Dptr. = Fingerz. in $2^1/_2$ m Entfernung. R Nachstarbildung im Pupillargebiet. Nasalwärts schöne Lücke. L Im Pupillargebiet dichte Linsenreste.
67. 6 Jhr. alt ♂	Cat. zonul.	Schon immer schlecht gesehen. — Schwächliches Kind. Geburtsgewicht $3^1/_2$ Pfund. Einige Tage nach der Geburt starke Krämpfe. In letzter Zeit nierenleidend.	R Fingerzählen in Vis. 1 m Entfernung L 0,1. Bds. Linse: Perinucleäre, getrübte Zone mit zahlreichen Reiterchen und peripher schmale, freie Zone.
68. 7 Jhr. alt ♂	Cat. zonul.	Keine Angaben in der Krankengeschichte.	R $^3/_{24}$; — 3 Dptr. = $^6/_{36}$ Vis. L Handbewegungen. Bds. Typischer Schichtstar mit Reiterchen und freier peripherer Zone.
69. 13 Jahre alt ♂	R Cat. totalis L Cat. sec.	Im Alter von 6 Jahren an auswärtiger Klinik linksseitig staroperiert.	R Dichte totale Linsentrübung. L Mäßige Nachstarbildung. Bds. Nystagmus; Irislosigkeit.

Operationen Rechts	Operationen Links	Späterer Status: Sehleistung nach Korrektion u. wesentlicher postoperativer Befund	Leistungsfähigkeit
	1933 Disc. des Nachstars 1937 Disc.	(R + 12 Dptr. = 0,4—0,5) Vis. L + 14 Dptr. = Birkh. 0,5 L + 11 Dptr. = Fingerz. in $2^1/_2$ m Entfernung. L. A.: Schöne zentrale Lücke. Am Hintergrund keine Veränderungen erkennbar. Anscheinend Amblyopie.	Das Kind wurde an hiesiger Klinik nur linksseitig operiert. Ungünstiges Resultat auf Grund von Amblyopie. Zum Schulbesuch geeignet wegen verhältnismäßig gutem Visus rechts.
1926 2 malige Disc. Parazent.		1929 R + 11 Dptr. = Fingerz. in 3 m Entfernung Vis. (L 0,2 tlw. Gl. b. n. Birkh. 0,8 in 5 cm Entfernung). R Große schwarze Lücke. Am Fundus keine Veränderungen erkennbar. L Cat. zonul.	Nur einseitig operiert mit schlechtem Erfolg. Für die Normalschule nicht geeignet wegen des schlechten Sehvermögens.
	1918 Nach Lanzenschnitt Auslöffelung der Linse. Nach 1 Monat Discission des Nachstars.	(R $^3/_{60}$; — Dptr. = $^6/_{50}$) Vis. L $^1/_{60}$ mit + 10 Dptr.	Nur einseitig operiert mit verhältnismäßig schlechtem Resultat.
1916 Linearextrakt.		1917 R + 10 Dptr. = $^1/_{40}$ Vis. (L $^1/_{24}$) Bds. Nystagmus. 1927 R Fingerzählen in 2 m Vis. L Fingerzählen in 2 m Entfernung	1927 wurde Patient begutachtet, da er eine Sehverschlechterung im Anschluß an einen Unfall angibt. Unfallsfolge wurde verneint.

Wie bereits anfangs erwähnt, liegen noch Krankenblätter von 10 staroperierten Kindern, die nicht in der Tabelle angeführt sind, vor (keine nachweisbar erblichen Fälle), bei denen das Sehvermögen noch nicht beurteilt werden konnte. Es sei nur kurz bemerkt, daß sich hierbei an Komplikationen 2 × Debilität, 1 × Nystagmus + Debilität, 1 × einseitiger und 1 × doppelseitiger Strabismus fanden.

Der Vollständigkeit halber führe ich noch an, daß außerdem 9 Patienten mit einseitiger, juveniler Katarakt nachuntersucht wurden, welche aber fast durchwegs keine zufriedenstellenden, postoperativen Ergebnisse bezüglich des erzielten Sehvermögens zeigten, was mit den Erfahrungen von v. Hofe und Grods übereinstimmt und neuerdings sich im Material der Innsbrucker Univ.-Augenklinik erwies. Vom Hofe schreibt sogar, daß es „praktisch zwecklos ist einen einseitigen, angeborenen Star in der Jugend zu operieren, falls es nicht der Zustand des anderen Auges erfordern sollte." Die Frage der Arbeitsfähigkeit erübrigt sich hier, da die Leute erfahrungsgemäß meist auf dem anderen Auge gutes bis sehr gutes Sehvermögen besitzen. Ein erblicher Fall wurde in unserem Material dabei nicht gefunden. Die hier untersuchten Personen mit einseitiger Katarakt wiesen vielleicht teilweise das schlechte Sehvermögen auch aus dem Grunde auf, weil sie sich trotz Nachstarbildung nicht zum 2. Mal mehr zu einer Operation entschließen wollten, da das gesunde Auge voll leistungsfähig und so im beruflichen Fortkommen von Seiten der Augen praktisch kein Hindernis gegeben ist.

Zusammenfassend sei nun gesagt, daß bei unseren Fällen nur in 15,78 % (Fall 1, 14, 21) ein ausreichendes Sehvermögen erzielt wurde und somit auch nur dieser Prozentsatz voll berufsfähig ist. Die übrigen 84,22 % weisen schlechte Ergebnisse auf, sind also nicht fähig einen gewöhnlichen Beruf auszufüllen und somit als invalid im Sinne des Gesetzes anzusehen. So wurden denn, wie aus der Tabelle hervorgeht, bereits zwei der Staroperierten invalidisiert, darunter ein 18 jähriges Mädchen (Fall 11), und 3 wegen erblicher Blindheit sterilisiert. 52,5 % der Patienten wiesen noch angeborene Komplikationen auf, die in Nystagmus, Strabismus, Mikrophthalmus bezw. Mikrcornea, hochgradiger Myopie, Amblyopie und Debilität bestanden und durch welche zweifellos die schlechten Resultate mit bedingt sind.

Im großen Gegensatz dazu stehen die postoperativen Ergebnisse derjenigen, bei denen erbliche Belastung nicht festzustellen war. So fanden sich hier nach Fällen gerechnet 75 %, nach Augen 77,7 % brauchbare (darunter auch gute und sehr gute Sehresultate). Noch etwas günstiger und zwar mit 81,3 % konnte die Berufsfähigkeit bewertet werden, indem unter 48 Operierten 39 teils zum Schulbesuch geeignet waren, teils schon in Ausübung eines Berufes standen oder über ein so gutes Sehvermögen verfügten, daß auf volle Arbeitsfähigigkeit gerechnet werden kann. 16,6 % wiesen wiederum angeborene Komplikationen, wie Strabismus, Nystagmus und Amblyopie auf, wobei bemerkenswert ist, daß abgesehen von wenigen Ausnahmen, fast nur die mit ungünstigen Ergebnissen Operierten (und zwar 66 % derselben) davon behaftet waren. Nicht zu vergessen ist, daß aber in diesen Fällen die Frage des recessiven Erbganges in Erwägung zu ziehen ist.

Aus dieser Zusammenstellung ergibt sich somit die Tatsache, daß eine schlechte Prognose bezüglich der Operationserfolge bei kongenitaler Katarakt zweifellos von den Starformen zu erwarten ist, die entweder auf erbliche Faktoren zurückzuführen oder noch durch andere minderwertige Eigenschaften, wie Amblyopie, Nystagmus, Strabismus und dergleichen (was wiederum erblich bedingt sein kann) kompliziert sind, daß aber abgesehen von diesen Ausnahmen, die Erfolge nach operierter juveniler Katarakt keineswegs denen des Altersstars nachstehen. In diesem Sinne, allerdings ohne Ausscheidung der erblichen Fälle, wird auch in der Literatur verschiedentlich berichtet. So weise ich nur auf die erst kürzlich erschienene Dissertation von Zwanger (aus der Tübinger Augenklinik) und auf die Erfahrungen von v. Hofe hin.

Die Folgerungen für die Ausführung des Gesetzes zur Verhütung erbkranken Nachwuchses ergeben sich aus dem obigen: Erblicher angeborener Star bedingt bei höhergradiger Trübung der Linse und dadurch bewirkter stärkerer Beeinträchtigung des Sehvermögens „erbliche Blindheit".

Die folgende Tabelle soll das Ergebnis nochmals in besserer Uebersicht zeigen und gleichzeitig als Nebenbefund das prozentuale Auftreten einer früher durchgemachten Rachitis enthalten:

Rachitis haben wir diagnostiziert, wenn in der Vorgeschichte zuverlässige Angaben darüber gemacht oder bei der körperlichen Untersuchung deutliche rachitische Folgezustände am Knochensystem oder an den Zähnen festgestellt wurden.

19 verwertbare erbliche Fälle:

Günstige Resultate		Ungünstige Resultate		Angebor. Komplikationen	Rachitis	Ausreichd. arbeitsfähig
Fälle	Augen	Fälle	Augen			
15,78 %	16,2 %	84,22 %	83,8 %	52,5 %	0	15,78 %

48 verwertbare, nicht nachweisbar erbliche Fälle:

Günstige Resultate		Ungünstige Resultate		Angebor. Komplikationen	Rachitis	Ausreichd. arbeitsfähig
Fälle	Augen	Fälle	Augen			
75 %	77,7 %	25 %	22,3 %	16,6 %	43 %	81,3 %

Auf eine nach Abschluß meiner Ausführungen erschienene Arbeit von Karsch: „Zur Klinik und Erbbiologie des angeborenen Stars, insbesondere des Schichtstars" konnte nicht mehr Bezug genommen werden.

Für die Ueberlassung der Arbeit und die bereitwillige Unterstützung bei Anfertigung derselben sei Herrn Univ.-Professor Dr. Fleischer ergebenst gedankt.

Literaturverzeichnis

Appenzeller 1884: Beitrag zur Lehre der Erblichkeit des grauen Stars.

Von Bahr: Studies on the Aetiology and Pathogenesis of Cataracta zonularis. Acta Ophth. 1936.

Daust: Diss. (1899): Ueber Erblichkeit der angeborenen Katarakt.

Fleischer (1936): Was ist erbliche Blindheit?

Fromaget: Cataractes congénitales héréditaires pendant six générations.

Heine: Lebensschicksale von Patienten mit angeborenem Star. M.M.W. 1936, I, 765.

Hilbert (1912): Schichtstarbildung durch 4 Generationen einer Familie. M.M.W. S. 1272.

Vom Hofe: Beitrag zur Frage der Berufsfähigkeit derjenigen, die in der Jugend wegen angeborenen Stars operiert wurden (Greifswalder Klinik) A.f.A. Bd. 110.

Karsch: Zur Klinik und Erblichkeit des angeborenen Stars insbesondere des Schichtstars. Z.f.A. 1937 Bd. 42.

Kiß: Sehschärfe der in früher Kindheit doppelseitig Staroperierten. Kl.Mbl.f.A. Bd. 98, S. 524.

Klare: Klinische Erfahrungen bei der operativen Behandlung des grauen Stars im Kindesalter. A.f.A. Bd. 102, 1930.

Schreiber: Zur Lehre vom Schichtstar. Diss. 1896.

Schieck-Brückner: Kurzes Handbuch der Ophthalmologie 1930.

Schröder: Die Operationserfolge bei angeborenem Star. Diss. 1903.

Vogt: 1926: Demonstration zur Vererbung der Startypen. Kl.Mbl.f.A. 77, 712.

Waardenburg: 1932; Das menschliche Auge und seine Erbanlagen.

Zwanger: Vererbung der Cataracta zonularis. Diss. 1936.

Ziegler u. Griscom: 1915; Hereditary posterior polar Cataract with Report of a Pedigree; Trans. Amer. ophth. Soc. 14, 356.

Lebenslauf.

Am 11. April 1911 wurde ich in Wiesbaden als Tochter des Konzertkaffee-Besitzers Johann Frommlet und seiner Ehefrau, geb. Breuer, geboren. Während der ersten 6 Schuljahre besuchte ich die Mädchenmittelschule zu Wiesbaden, anschließend die Oberrealschule zu Erlangen, wo ich im Jahre 1930 die Reifeprüfung ablegte. Darauf widmete ich mich dem Studium der Medizin und verbrachte sowohl die vorklinischen als auch die klinischen Semester an der Universität Erlangen. Das Physikum bestand ich im Jahre 1932, die ärztliche Prüfung im Januar 1936. Das praktische Jahr leistete ich an der Augenklinik, der Medizinischen Klinik Erlangen und an der Heilanstalt Christophsbad in Göppingen ab und wurde am 15. Februar 1937 approbiert. Danach war ich an der Augenklinik und der Psychiatrischen- und Nervenklinik Erlangen als Volontärassistentin tätig.